

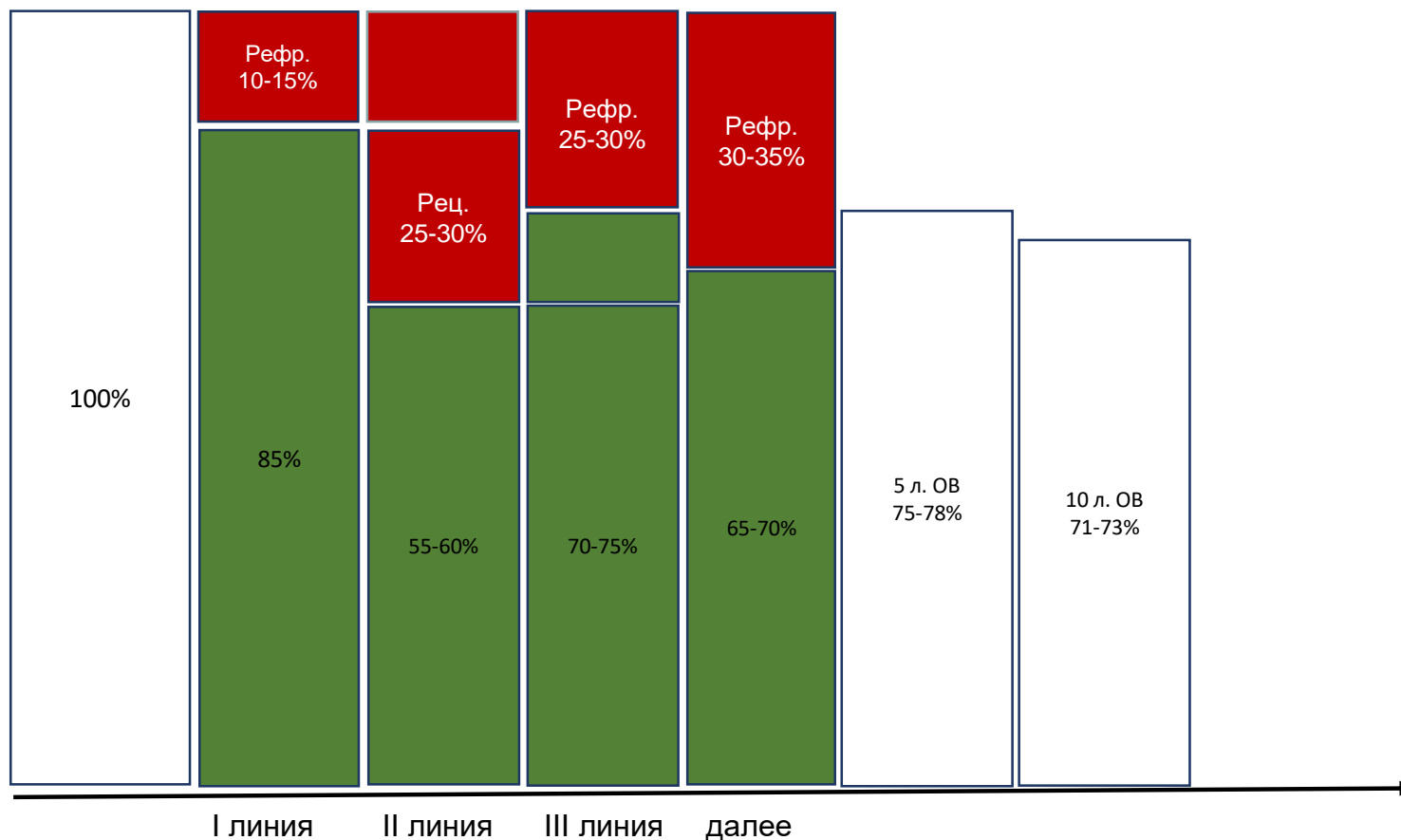
Иммунотерапия Лимфомы Ходжкина: настоящее и перспективы.



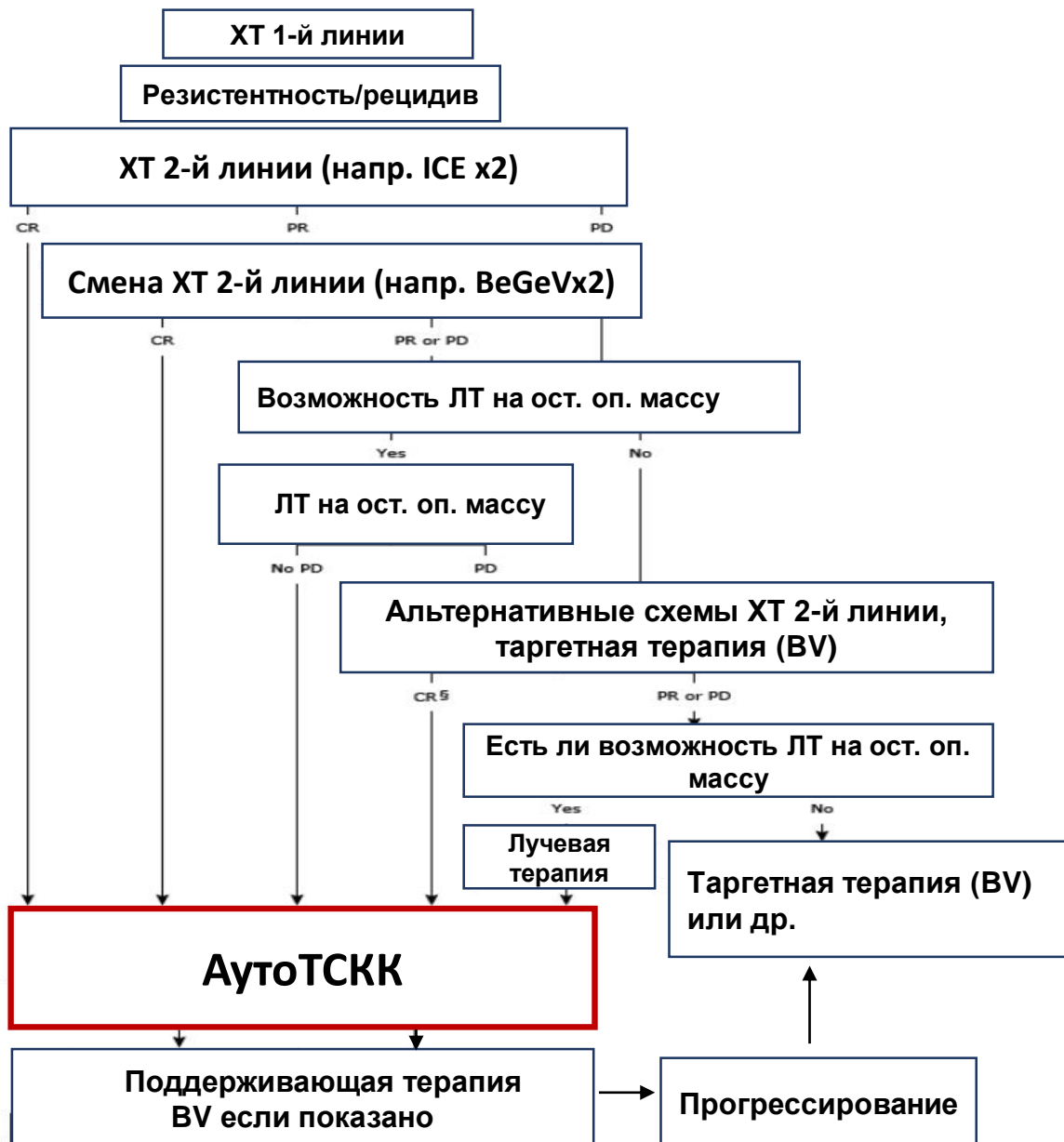
Федоров А.Б.

Отделение гематологии и онкологии КБ1 Медси

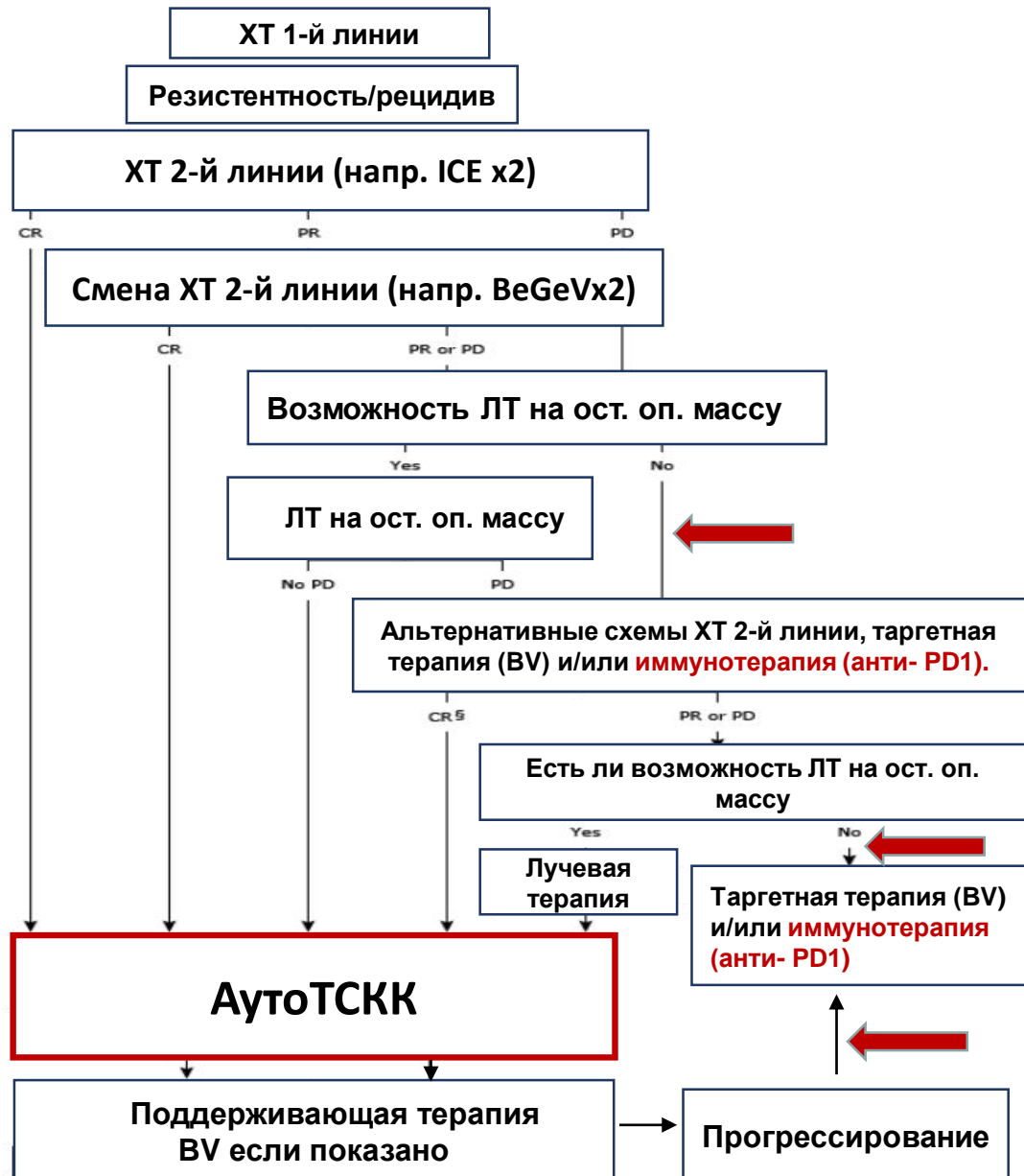
Лимфома Ходжкина. Возможности лечения.



Современная стратегия терапии

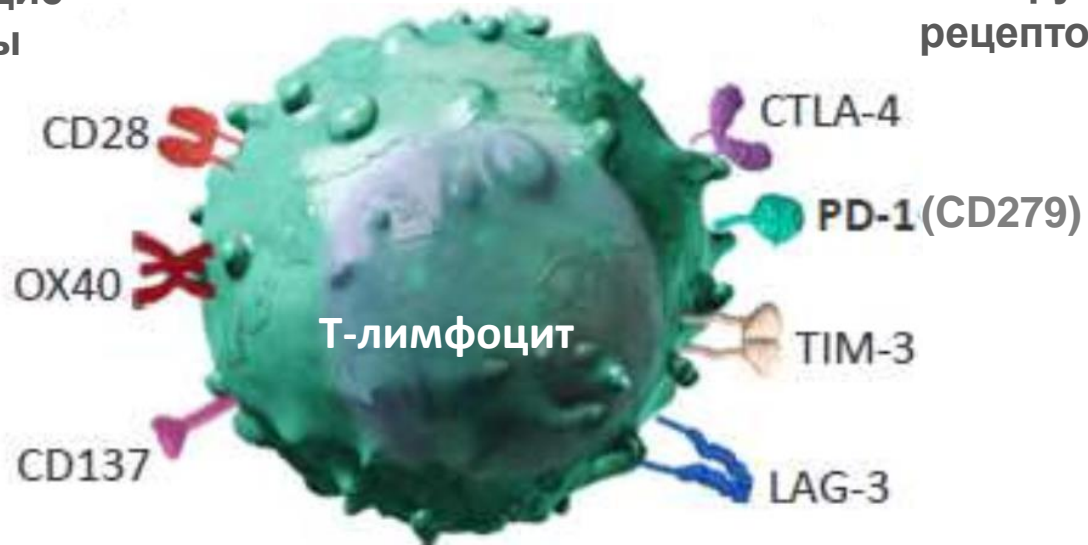


Иммунотерапия. Ингибиторы иммунных контрольных точек.



Ингибиторы иммунных контрольных точек (Immune Checkpoint Inhibitors)

Активирующие
рецепторы



Ингибирующие
рецепторы

Пролиферация/апоптоз

Ингибиторы иммунных контрольных точек (Immune Checkpoint Inhibitors)

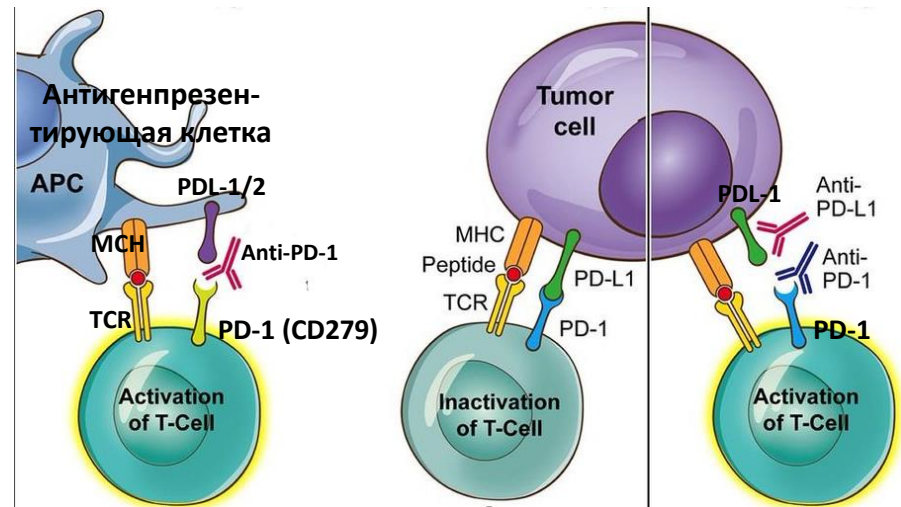
PD1 (Programmed cell death 1; CD279) — мембранный белок Т-лимфоцита играет роль (ингибитор) в клеточной дифференцировке Т-лимфоцитов.

Два лиганды: PD-L1 и PD-L2 в норме экспрессируются на макрофагах, дендритных клетках и др.

Высокая экспрессия на многих опухолевых клеточных линиях, на клетках РШ и микроокружении. Экспрессия PD-L1 положительно коррелирует с экспрессией LMP1 вируса Эпштейн Барр.

Ускользание опухоли от иммунного надзора:

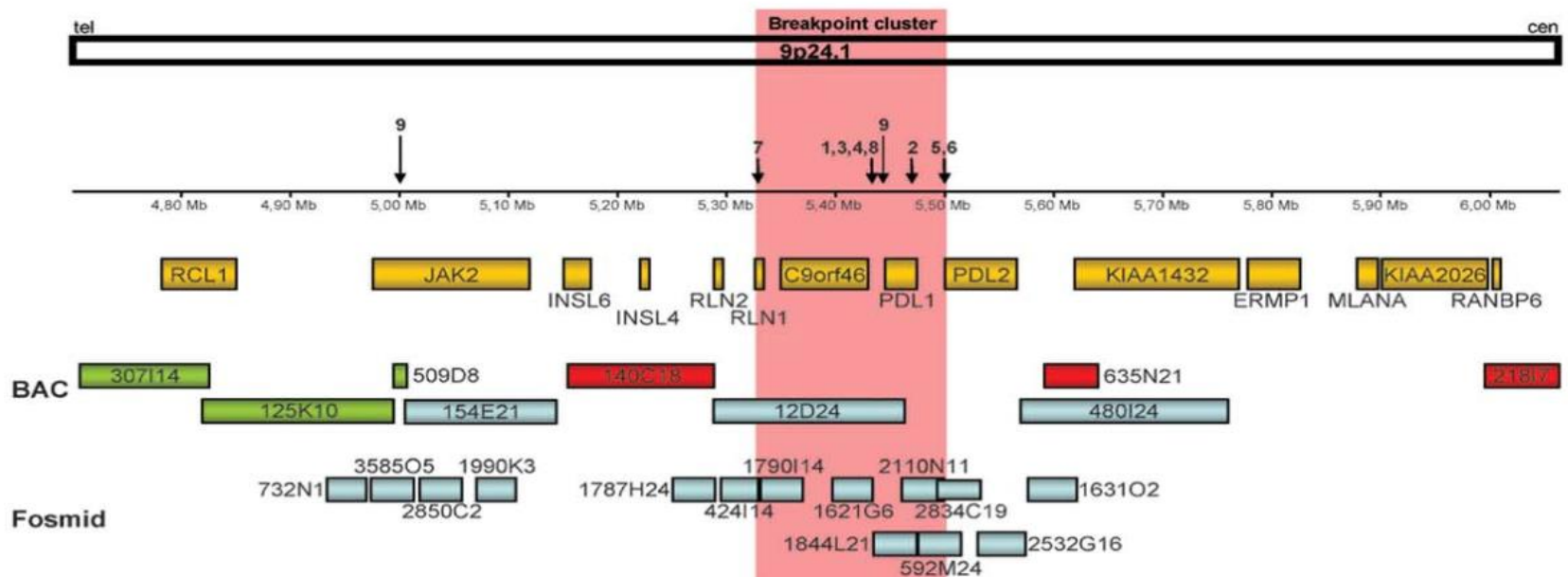
- Гиперэкспрессия PD-L1 (CD 274) и PD-L2 (CD273) на опухолевых клетках (блокирование сигнального пути PD-1)
- Циркулирующие лиганды PD-L1



Предотвращая связывание рецептора PD-1 со своими лигандами (PD-L1/PD-L2), анти PD-1 антитела активируют опухолеспецифические цитотоксические Т-лимфоциты

Ингибиторы иммунных контрольных точек (Immune Checkpoint Inhibitors)

Гены PD-L1 и PD-L2 в локуса 24.1 на коротком плече хромосомы 9.
Амплификация локуса 24.1 – частые аномалии при ЛХ.



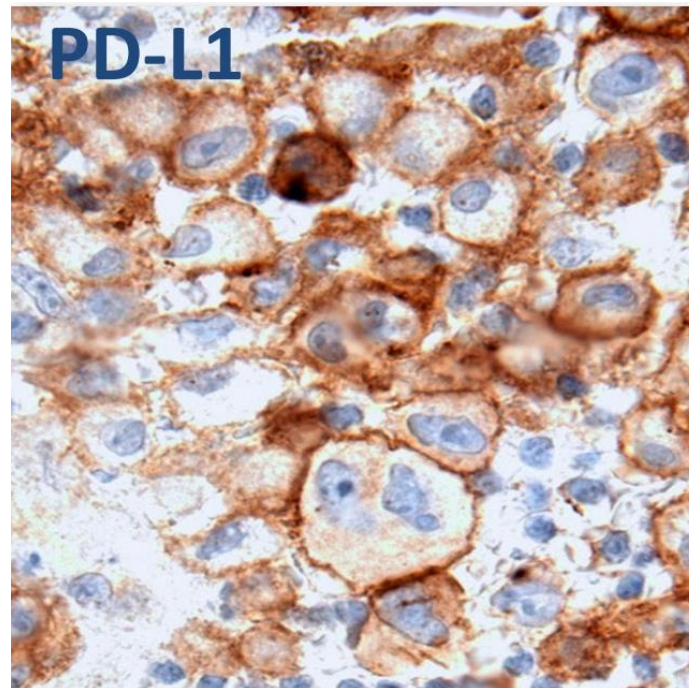
Рядом с локусом 9p24.1 расположен ген JAK2 - гиперактивность JAK/STAT – усиление пролиферации.

Ингибиторы иммунных контрольных точек (Immune Checkpoint Inhibitors)

Генетические аномалии вовлекающие 9p24.1 очень часто выявляются

- при первичной медиастинальной В-крупноклеточной лимфоме – до 55%
- первичной лимфомы ЦНС
- первичной лимфоме яичка

Реже при ДВККЛ.



Экспрессия при ЛХ

Ингибиторы иммунных контрольных точек (Immune Checkpoint Inhibitors)

Анти PD1 антитела

- Ниволумаб (Opdivo)
- Пембролизумаб (Keytruda)
- Цемиплимаб (Libtayo)

Анти PD-L1 антитела

- Атезолизумаб (Tecentriq)
- Авелумаб (Bavencio)
- Дурвалумаб (Imfinzi)

Ниволумаб при р/р ЛХ

№	Ауто ТСКК	BV	ЧОО	ПО	PFS	Ref.
23	78%	78%	87%	17 %	6 мес. 86%	<i>PD-1 blockade with nivolumab in relapsed or refractory Hodgkin's lymphoma. Ansell SM at al. N Engl J Med. 2015 Jan 22;372(4):311-9.</i>
243	100%	74%	69%	16 %	14,7 мес.	<i>Nivolumab for Relapsed/Refractory Classic Hodgkin Lymphoma After Failure of Autologous Hematopoietic Cell Transplantation: Extended Follow-Up of the Multicohort Single-Arm Phase II Trial. Armand P at al. J Clin Oncol. 2018;36(14):1428.</i>
80	93%	80%	66%	8,8%	7,8 мес.	<i>Nivolumab for classical Hodgkin's lymphoma after failure of both autologous stem-cell transplantation and brentuximab vedotin: a multicentre, multicohort, single-arm phase 2 trial. Younes A. at al. Lancet Oncol. 2016 Sep;17(9):1283-94.</i>

Ниволумаб *CheckMate 205*

	Когорта А после аутоТСКК и без терапии BV (N=63)	Когорта В BV после аутоТСКК (N=80)	Когорта С BV до и/или после аутоТСКК (N=100)
ЧОО	65%	71%	75%
ПО	32%	14%	20%
Медиана достижения ответа	2 мес.		

Nivolumab for Relapsed/Refractory Classic Hodgkin Lymphoma After Failure of Autologous Hematopoietic Cell Transplantation: Extended Follow-Up of the Multicohort Single-Arm Phase II Trial. Armand P et al. J Clin Oncol. 2018;36(14):1428.

Пембролизумаб при р/р ЛХ

№	Ауто ТСКК	BV	ЧОО	ПО	PFS	Ref.
31	71%	100%	65%	16 %	12 мес. 46%	<i>KEYNOTE-013 Programmed Death-1 Blockade With Pembrolizumab in Patients With Classical Hodgkin Lymphoma After Brentuximab Vedotin Failure. Armand P et al. J Clin Oncol. 2016 Nov 1;34(31):3733-3739.</i>
210	61%	71%	71,9%	27,6 %	13,7 мес.	<i>Pembrolizumab in relapsed or refractory Hodgkin lymphoma: Two-year follow-up of KEYNOTE-087. Chen R et al Blood. 2019 Aug 13. pii: blood.2019000324.</i>

Пембролизумаб KEYNOTE-087

	Когорта 1 после терапии BV и аутоТСКК (N=69)	Когорта 2 после терапии BV не подлежащие аутоТСКК (N=81)	Когорта 3 после аутоТСКК без терапии BV (N=60)
ЧОО	76,8%	66,7%	73,3%
ПО	26,1%	25,9%	31,7%
Стабилизация заболевания	16%	12%	16%
Время до достижения ответа	2.7 мес.	2.8 мес.	2.8 мес.

Pembrolizumab in relapsed or refractory Hodgkin lymphoma: Two-year follow-up of KEYNOTE-087. Chen R et al Blood. 2019 Aug 13. pii: blood.2019000324.

Ингибиторы иммунных контрольных точек (Immune Checkpoint Inhibitors)

Ниволумаб

Лечение взрослых пациентов с лимфомой Ходжкина, которые рецидивировали или прогрессировали после аутоТСКК и Brentuximab Vedotin или с рецидивом заболевания после трех и более предшествующих линий терапии, включая аутоТСКК.

Пембролизумаб

Лечения взрослых и детей с рефрактерной лимфомой Ходжкина или с рецидивом заболевания после трех и более предшествующих линий терапии.

Комбинация с другими препаратами

	№	ЧОО	по	ЧО	PFS	AE ≥ 3 ст.
Ниволумаб+ Ипилимуаб	31	74%	19 %	55%	9 мес. 88%	29%

Эффективность не выше, чем при монотерапии, токсичность значительно выше

Ansell S. et al. A Phase 1 Study of Nivolumab in Combination with Ipilimumab for Relapsed or Refractory Hematologic Malignancies (CheckMate 039). Blood 2016 128:183

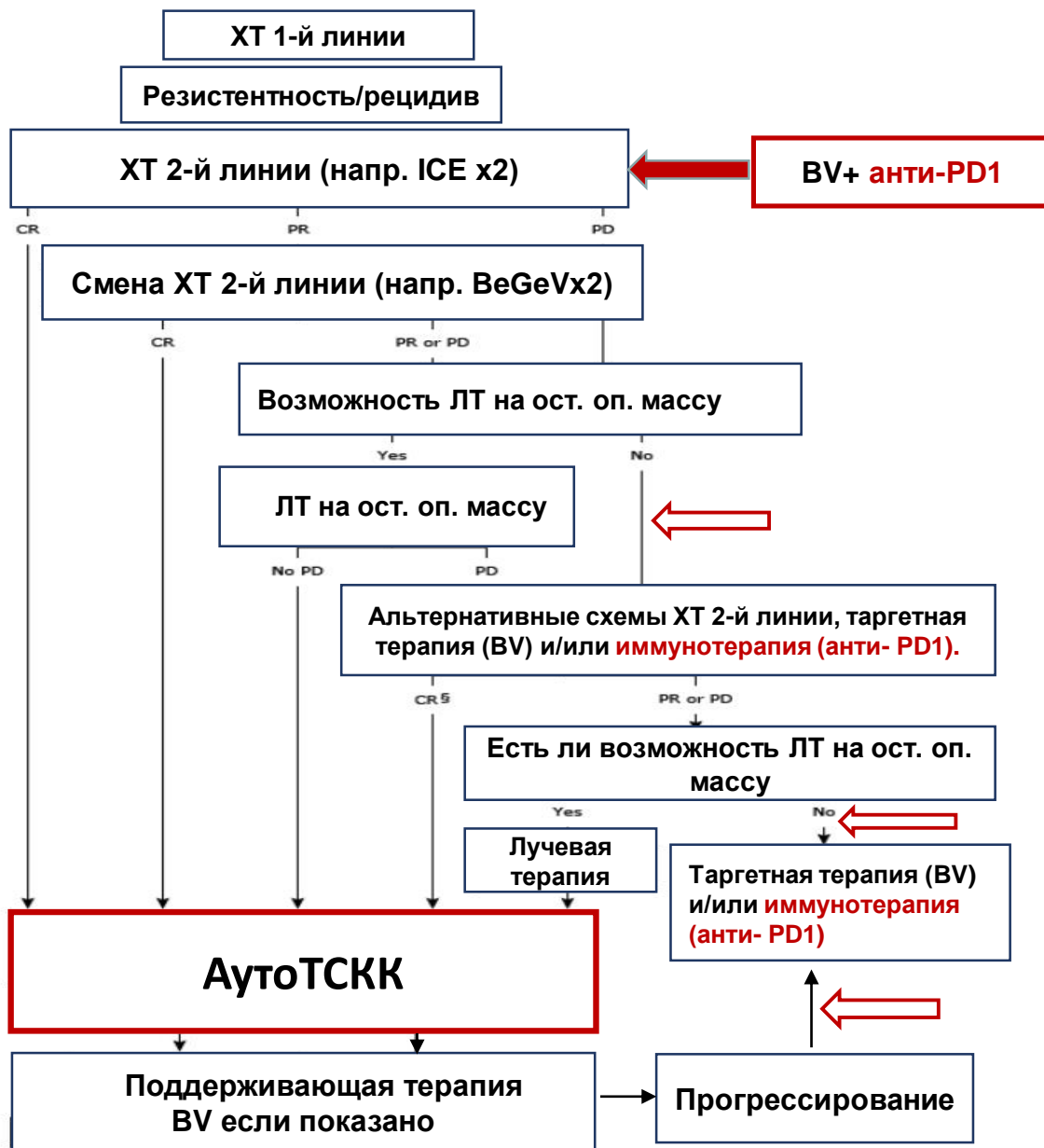
Комбинация Ниволумаб с BV

BV	№	ORR	CR	Выполн. Ауто ТСКК	PFS	Ref.
4 цикла х 3 недели	62	82%	61%	87 %	6 мес. 89%	<i>Herrera A. et al. Interim results of brentuximab vedotin in combination with nivolumab in patients with relapsed or refractory Hodgkin lymphoma. Blood. 2018 Mar 15;131(11):1183-1194.</i>
4 цикла х 3 недели	30	93%	80%	83 %	9 мес. 88%	<i>Advani et al. Phase 1/2 Study of Brentuximab Vedotin in Combination with Nivolumab in Patients with Relapsed or Refractory Classic Hodgkin Lymphoma: Part 3 (Concurrent Dosing) Results and Updated Progression-Free Survival Results from Parts 1 and 2 (Staggered Dosing). Blood 2018 132:1635</i>

Показатели ответа при p/p ЛХ выше, чем у BV или ниволумаба в монорежиме в т.ч. выше, чем при применении BV в качестве начальной терапии 2-й линии.

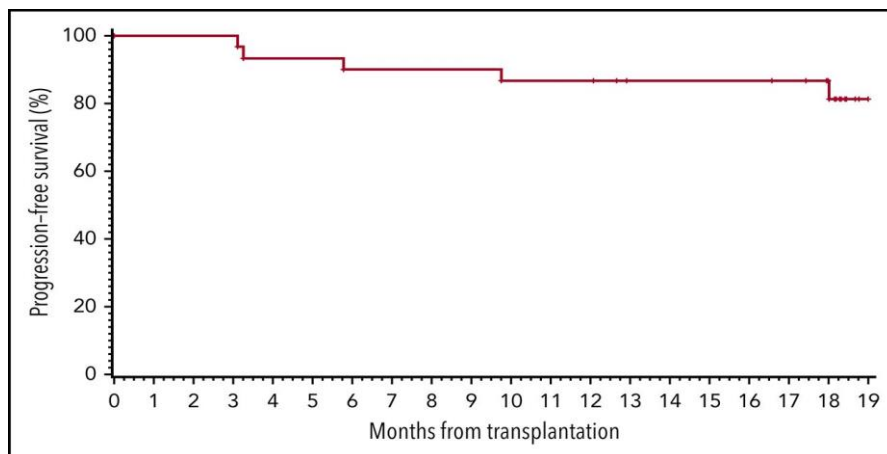
Потенциальный стандарт начальной терапии 2-й линии.

Ингибиторы иммунных контрольных точек. Стратегия.

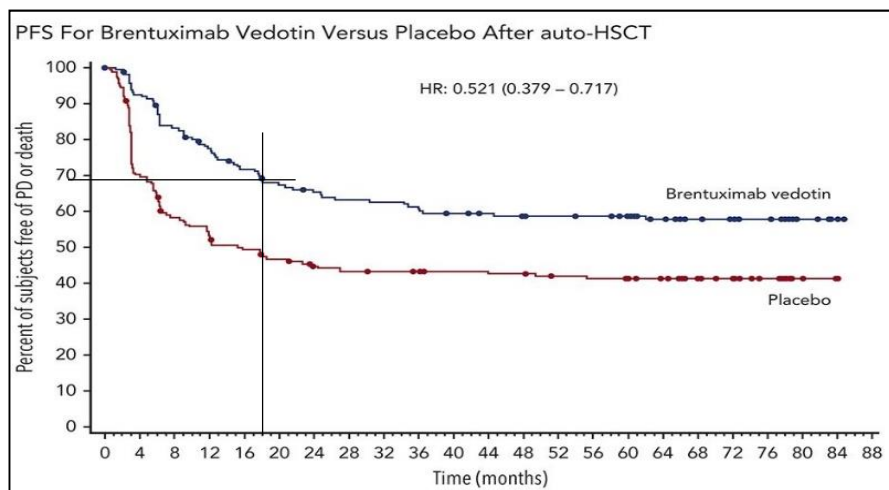


Поддержка после аутоТСКК

	№	PFS 18 мес	OS 18 мес
Пембролизумаб: 8 к. х 3 нед. – 6 месяцев, через 21 день после аутоТСКК	28	82%	100%

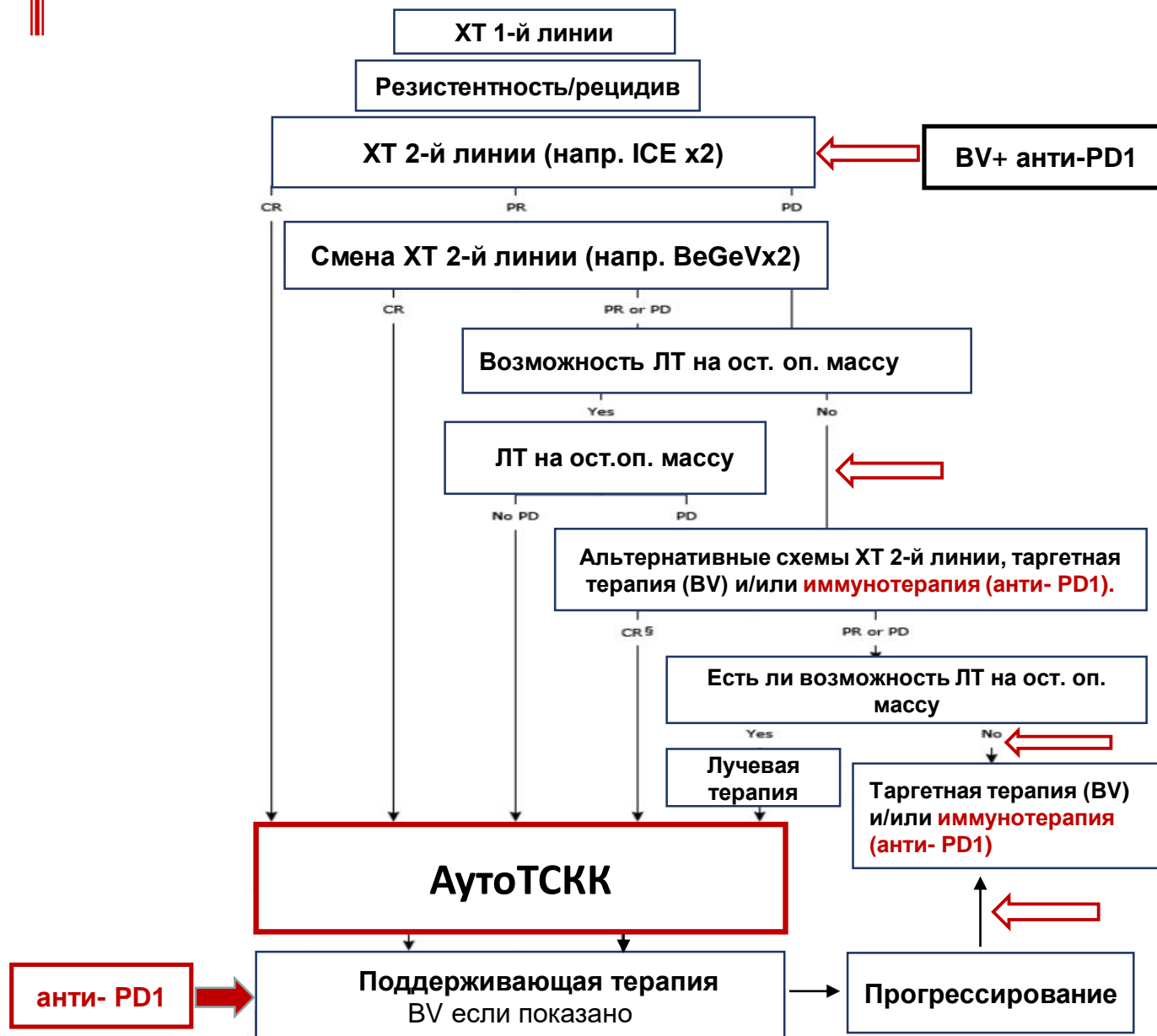


Armand P at al. PD-1 blockade with pembrolizumab for classical Hodgkin lymphoma after autologous stem cell transplantation. Blood. 2019 Jul 4;134(1):22-29.



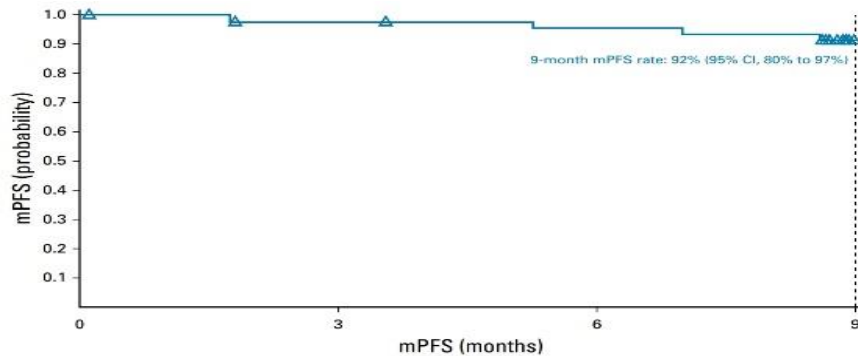
Moskowitz C. At al. Five-year PFS from the AETHERA trial of brentuximab vedotin for Hodgkin lymphoma at high risk of progression or relapse. Blood 2018 132:2639-2642

Ингибиторы иммунных контрольных точек. Стратегия.

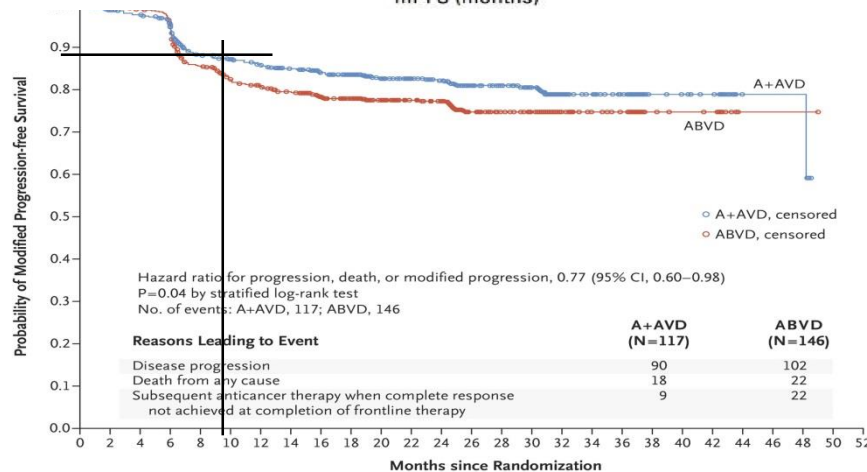


І линия ХТ

	№	ЧОО	ПО	PFS
Ниволумаб (Nivo x 4 + N-AVD x 4)	51	84%	67%	9 мес. 92 %



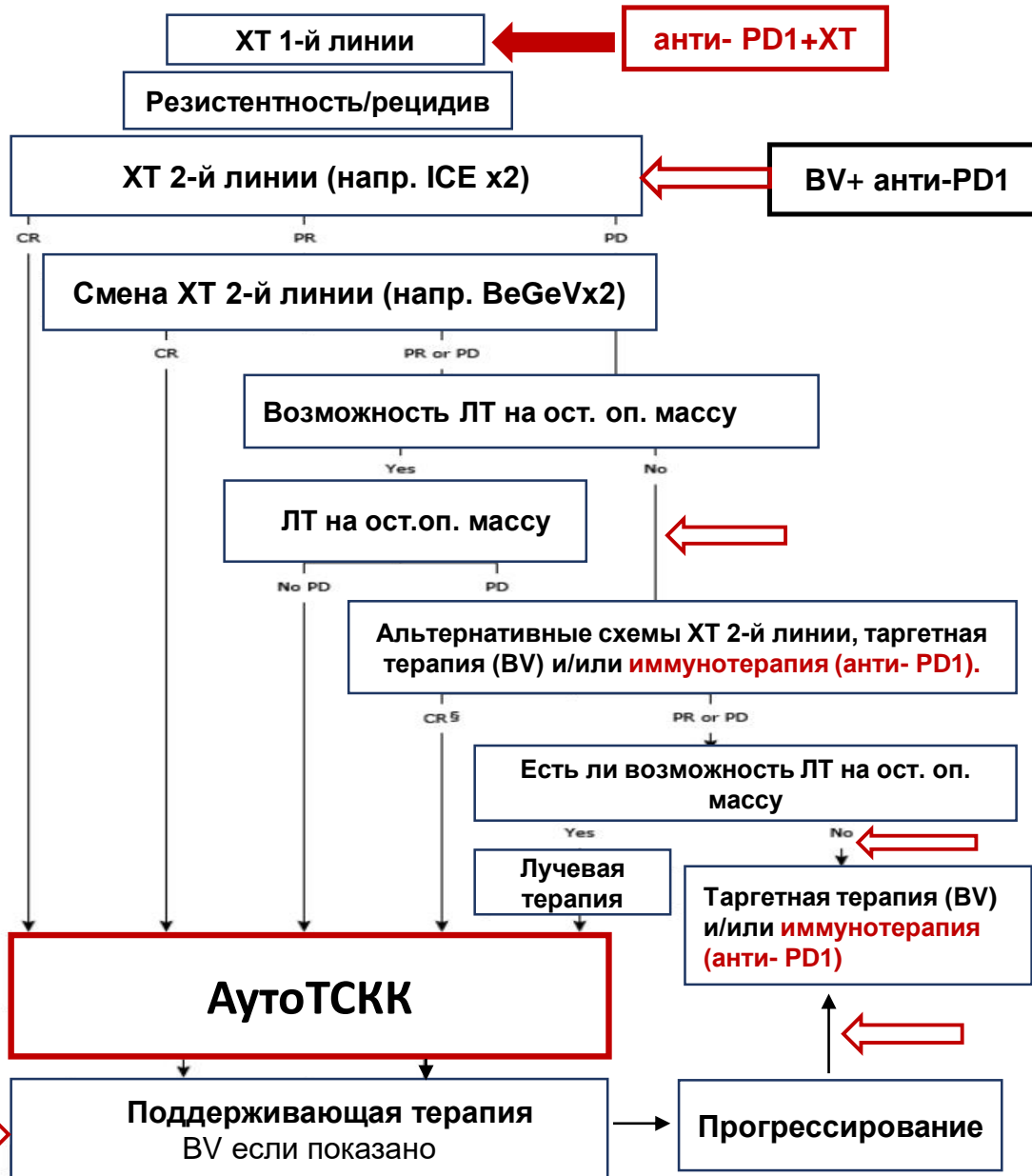
Nivolumab for Newly Diagnosed Advanced-Stage Classic Hodgkin Lymphoma: Safety and Efficacy in the Phase II CheckMate 205 Study. Ramchandren R et al. J Clin Oncol. 2019 Aug 10;37(23):1997-2007.



Brentuximab Vedotin with Chemotherapy for Stage III or IV Hodgkin's Lymphoma. Connors JM et al. N Engl J Med. 2018 Jan 25;378(4):331-344. ECHELON-1 ClinicalTrials. N1334

- ✓ Immunotherapy (Nivolumab or Brentuximab Vedotin) Plus Combination Chemotherapy in Treating Patients With Newly Diagnosed Stage III-IV Classic Hodgkin Lymphoma. ClinicalTrials.gov Identifier: NCT03907488
- ✓ NIVAHL: Nivolumab and AVD in early stage unfavorable classical Hodgkin lymphoma - A GHSG randomized, multicenter phase II trial. ClinicalTrials.gov Identifier: NCT03004833

Ингибиторы иммунных контрольных точек. Стратегия.

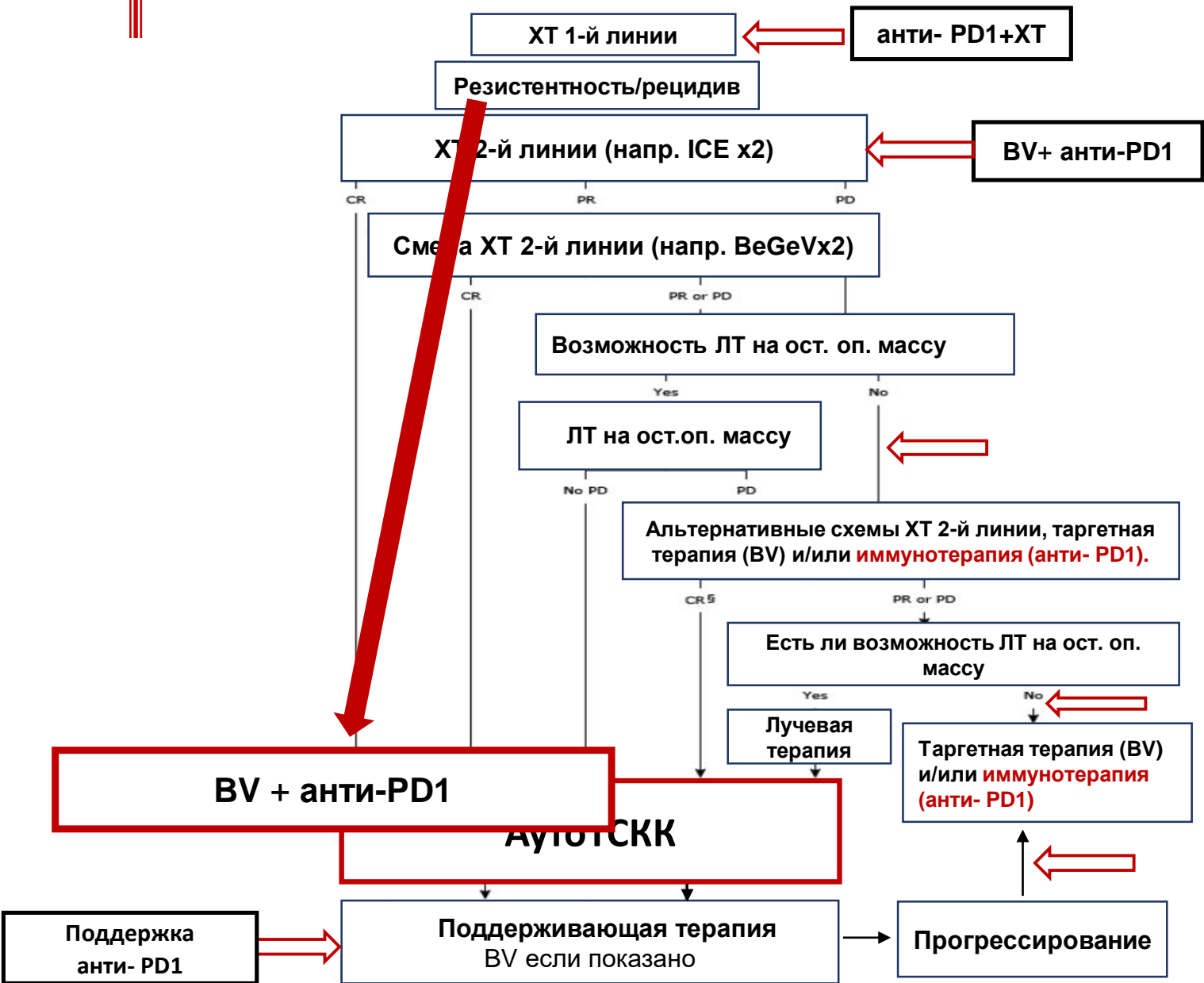


Альтернатива аутоТСКК ?

	№	ЧОО	ПО	PFS
Ниволумаб+ BV 16 цик. х3 нед.	19	88%	61%	12 мес. 68 %

Diefenbach CS et al. Extended follow-up of a phase I trial of Ipilimumab, Nivolumab and Brentuximab Vedotin in relapsed Hodgkin Lymphoma: A trial of the ECOG-ACRIN RESEARCH GROUP (E4412). Hematological Oncology. Volume 37, Issue S2. June 2019.

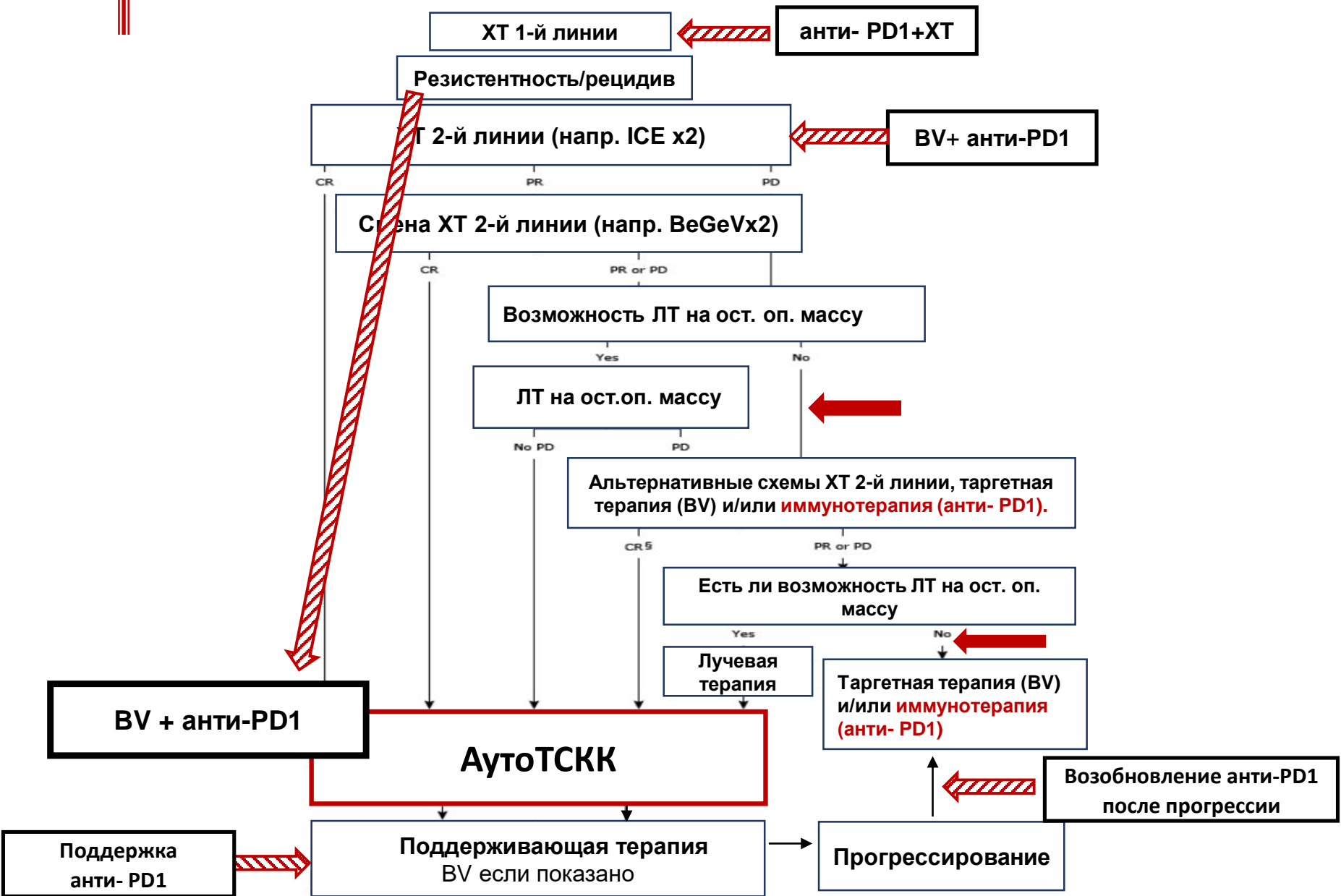
Ингибиторы иммунных контрольных точек. Стратегия.



Повторное применение после прогрессии. Ответ на терапию.

№	Перерыв мес.	ЧОО	Ref.
5	5-20	100%	RETREATMENT WITH NIVOLUMAB IN PATIENTS WITH R/R CLASSICAL HODGKIN LYMPHOMA AFTER DISCONTINUATION OF THE THERAPY WITH IMMUNE CHECKPOINT INHIBITORS. L. Fedorova, K. Lepik, N. Mikhailova, E. Kondakova, Y. Zalyalov, V. Baykov, E. Babenko, E. Borzenkova, L. Tsvetkova, L. Stelmakh, B. Afanasyev. Hematological oncology. volume 37, issue s2
8	5-20	75%	NIVOLUMAB RE-TREATMENT IN PATIENTS WITH RELAPSED/REFRACTORY HODGKIN LYMPHOMA. Ansell S. at al. HemaSphere: October 2018 - Volume 2 - Issue S3 - p 50
8		60%	Pembrolizumab in relapsed or refractory Hodgkin lymphoma: Two-year follow-up of KEYNOTE-087. Chen R at al Blood. 2019 Aug 13. pii: blood.2019000324.

Ингибиторы иммунных контрольных точек. Стратегия.



Спасибо за внимание