

# **Новые возможности иммунотерапии рецидивных/рефрактерных форм В-ОЛЛ**

**к.м.н., с.н.с. Ольга Александровна Алешина**  
ФГБУ «НМИЦ гематологии» МЗ РФ, Москва

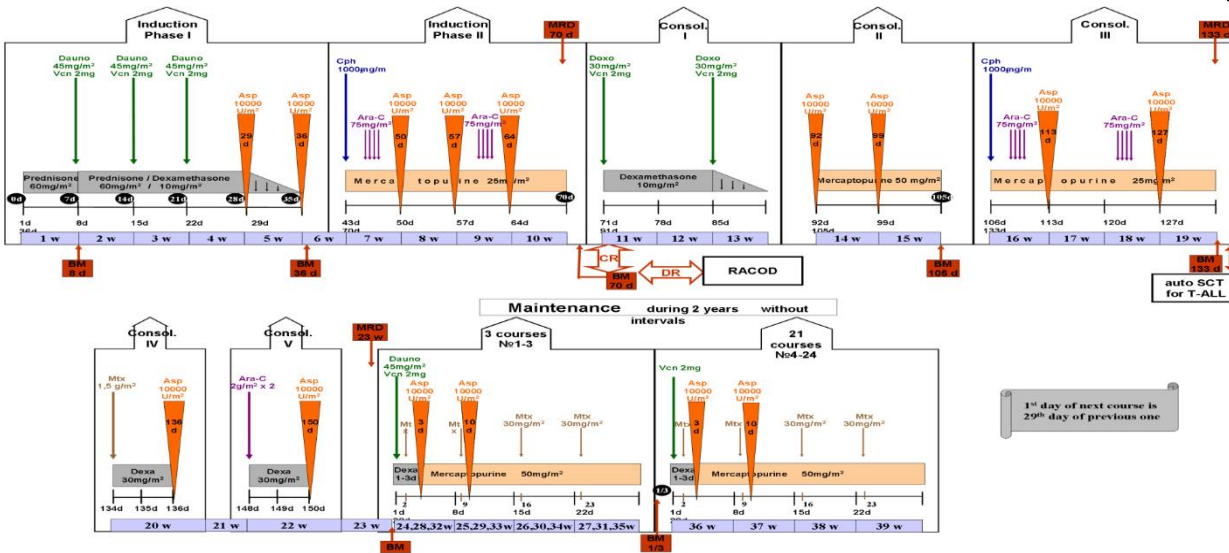
март, 2021

**Презентация подготовлена при поддержке  
компании Пфайзер  
Мнение докладчика может не совпадать с мнением  
компании Пфайзер  
Компания Пфайзер не несет ответственности за  
правильность указания литературных источников**

# Протоколы лечения ОЛЛ Российской исследовательской группы

## Протокол ОЛЛ-2009

- Неинтенсивная, но постоянная химиотерапия
- алло-ТГСК только для группы очень высокого риска
- ауто-ТГСК для Т-ОЛЛ



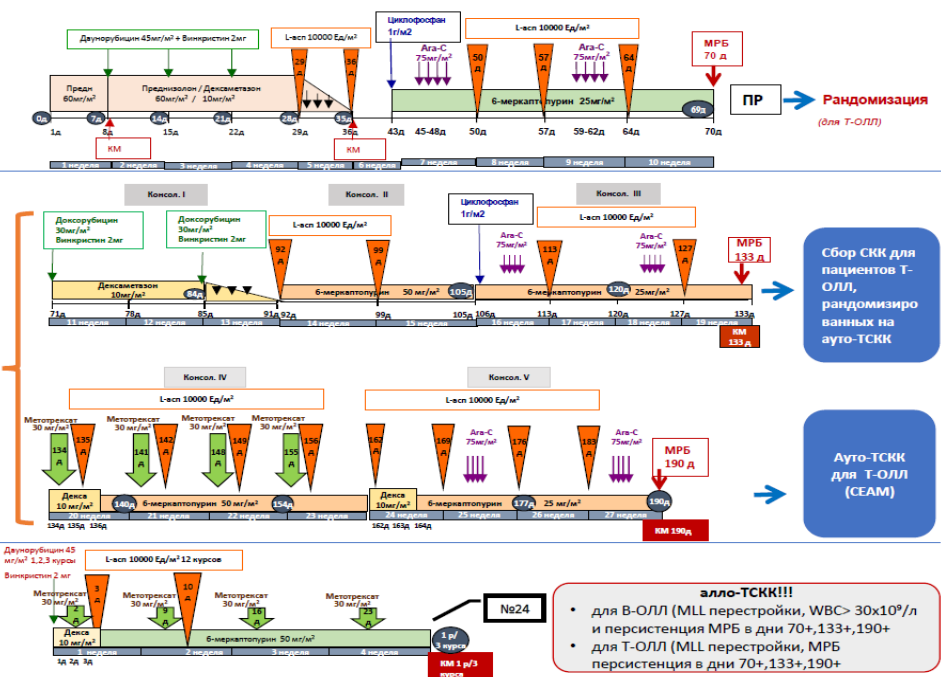
## Протокол ОЛЛ-2016

- Неинтенсивная, но постоянная химиотерапия – деинтенсификация по сравнению с ОЛЛ-2009
- алло-ТГСК только для группы очень высокого риска
- Рандомизация ауто-ТГСК vs только ХТ для Т-ОЛЛ

Индукция

Консолидация

Поддерживающая терапия



Рандомизация (для Т-ОЛЛ)

Сбор СКК для пациентов Т-ОЛЛ, рандомизированных на ауто-ТСКК

Ауто-ТСКК для Т-ОЛЛ (CEAM)

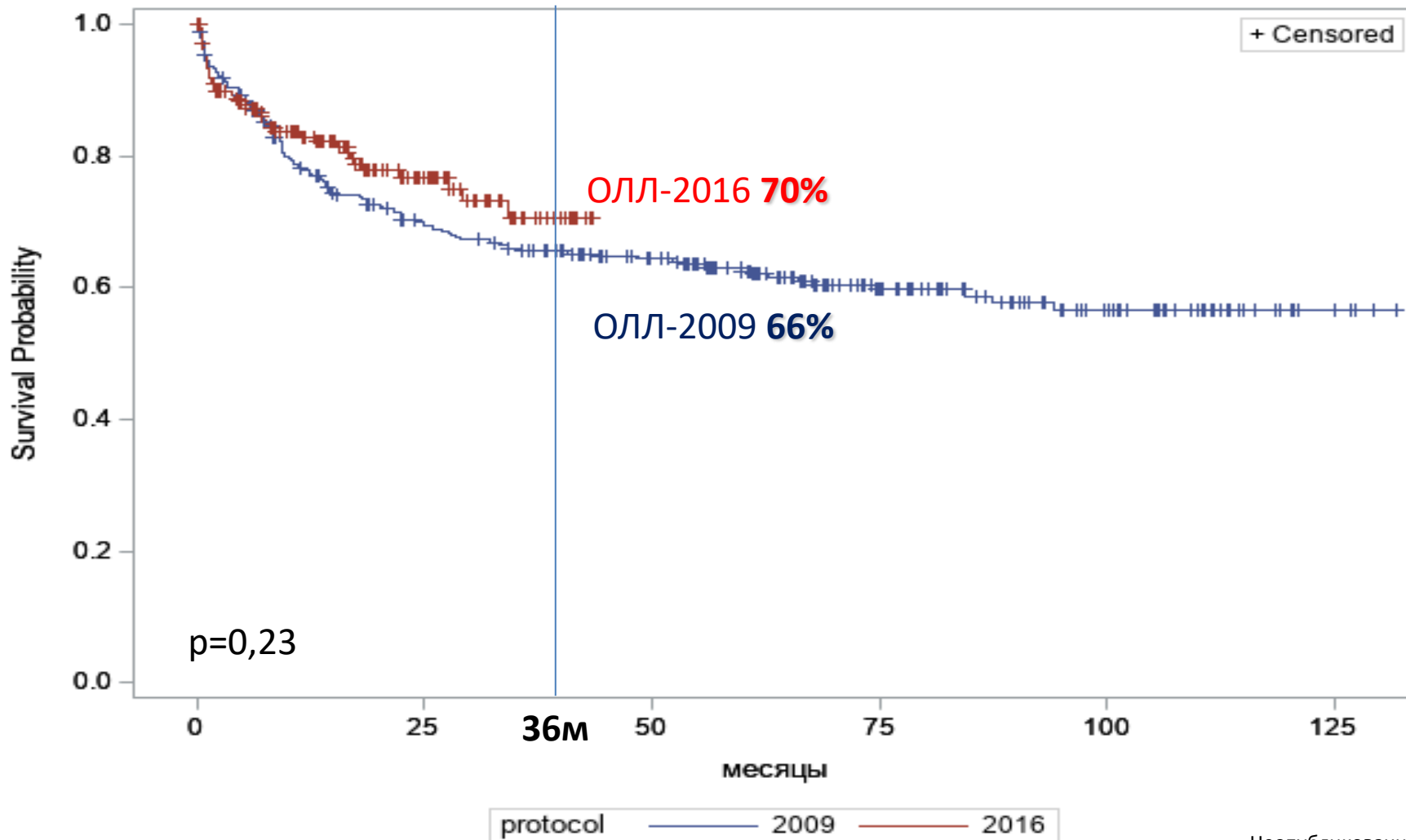


# Прогностическое значение факторов риска при различных подходах терапии

Факторы риска при <b>В-ОЛЛ</b>	Исследовательские группы				
	MRC/ECOG	HOVON	GRAALL	GMALL	RALL
Возраст	<input checked="" type="checkbox"/>			<input checked="" type="checkbox"/>	<input checked="" type="checkbox"/>
WBC, *10 <sup>9</sup> /л ( <u>B&gt;30</u> )	<input checked="" type="checkbox"/>	<input checked="" type="checkbox"/>	<input checked="" type="checkbox"/>	<input checked="" type="checkbox"/>	<input checked="" type="checkbox"/>
Фенотип (B-I)		<input checked="" type="checkbox"/>	<input checked="" type="checkbox"/>	<input checked="" type="checkbox"/>	
Кариотип t(4;11), t(1;19)	<input checked="" type="checkbox"/>	<input checked="" type="checkbox"/>	<input checked="" type="checkbox"/>	<input checked="" type="checkbox"/>	<input checked="" type="checkbox"/>
Поздне достижение ПР (>35 д)		<input checked="" type="checkbox"/>	<input checked="" type="checkbox"/>	<input checked="" type="checkbox"/>	
<b>Персистенция МРБ</b>	<input checked="" type="checkbox"/>	<input checked="" type="checkbox"/>	<input checked="" type="checkbox"/>	<input checked="" type="checkbox"/>	<input checked="" type="checkbox"/>
<b>Генетические маркеры</b>	<input checked="" type="checkbox"/>	<input checked="" type="checkbox"/>	<input checked="" type="checkbox"/>	<input checked="" type="checkbox"/>	?



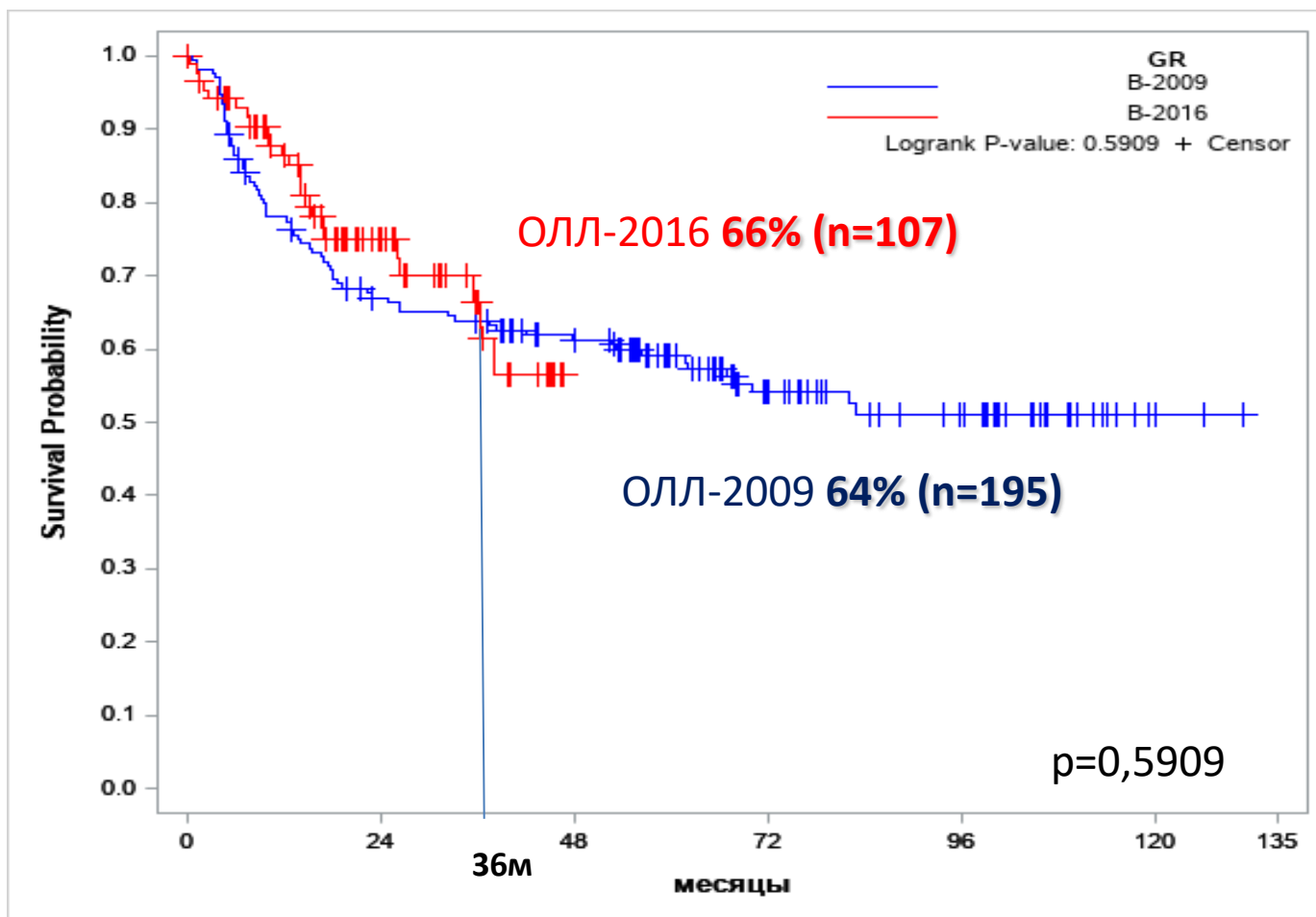
# Общая выживаемость на протоколе ОЛЛ-2016 (n=199) и ОЛЛ-2009 (n=330)





# Безрецидивная выживаемость на Российских протоколах при В-ОЛЛ

## В-ОЛЛ

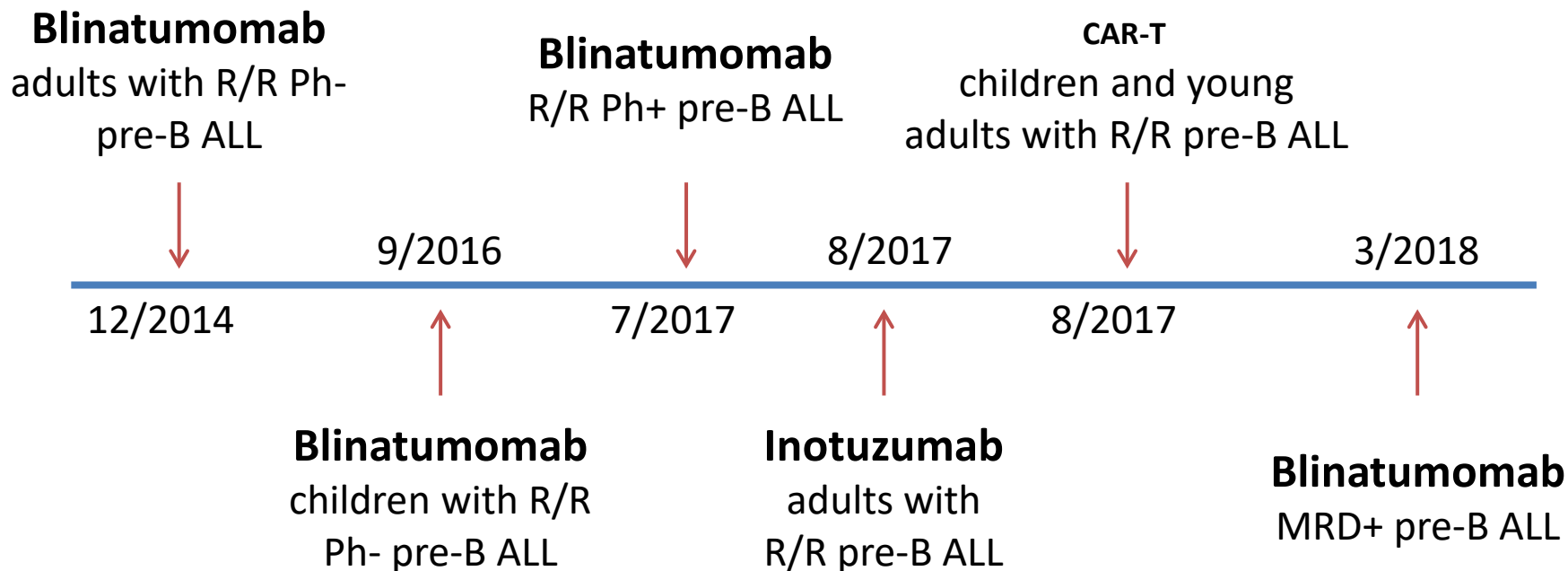


# Relapsed/refractory ALL in adults: contemporary management

Subtype	Management	Allogeneic HSCT
Ph-positive ALL <sup>1</sup>	<b>Change TKI</b> ± chemotherapy Change TKI + targeted chemotherapy ( <b>ADC</b> ) Change TKI + <b>BiTE</b> <sup>®</sup> <b>CAR-T</b>	<b>Yes</b> No if CAR-T?
BCP-ALL, Ph-negative <sup>2</sup>	Targeted chemotherapy ( <b>ADC</b> ) Immuno-oncology therapy ( <b>BiTE</b> <sup>®</sup> , <b>CAR-T</b> ) <b>Attenuated chemotherapy + ADC/BiTE</b> <sup>®</sup>	<b>Yes</b> No if CAR-T?
T-cell ALL <sup>3</sup>	<b>Nelarabine</b> ± chemotherapy	<b>Yes</b>
Mature B-cell ALL	Experimental	Yes?
Extramedullary relapse	Local therapy + systemic chemotherapy <b>Immuno-oncology therapy (CAR-T)</b>	<b>Yes</b> No if CAR-T?

1. Abou Dalle I, et al. Am J Hematol 2019;94:1388–95; 2. Aldoss I, Stein AS. Leuk Lymphoma 2018;59:1033–50; 3. Marks DI, Rowntree C. Blood 2017;129:1134–42.

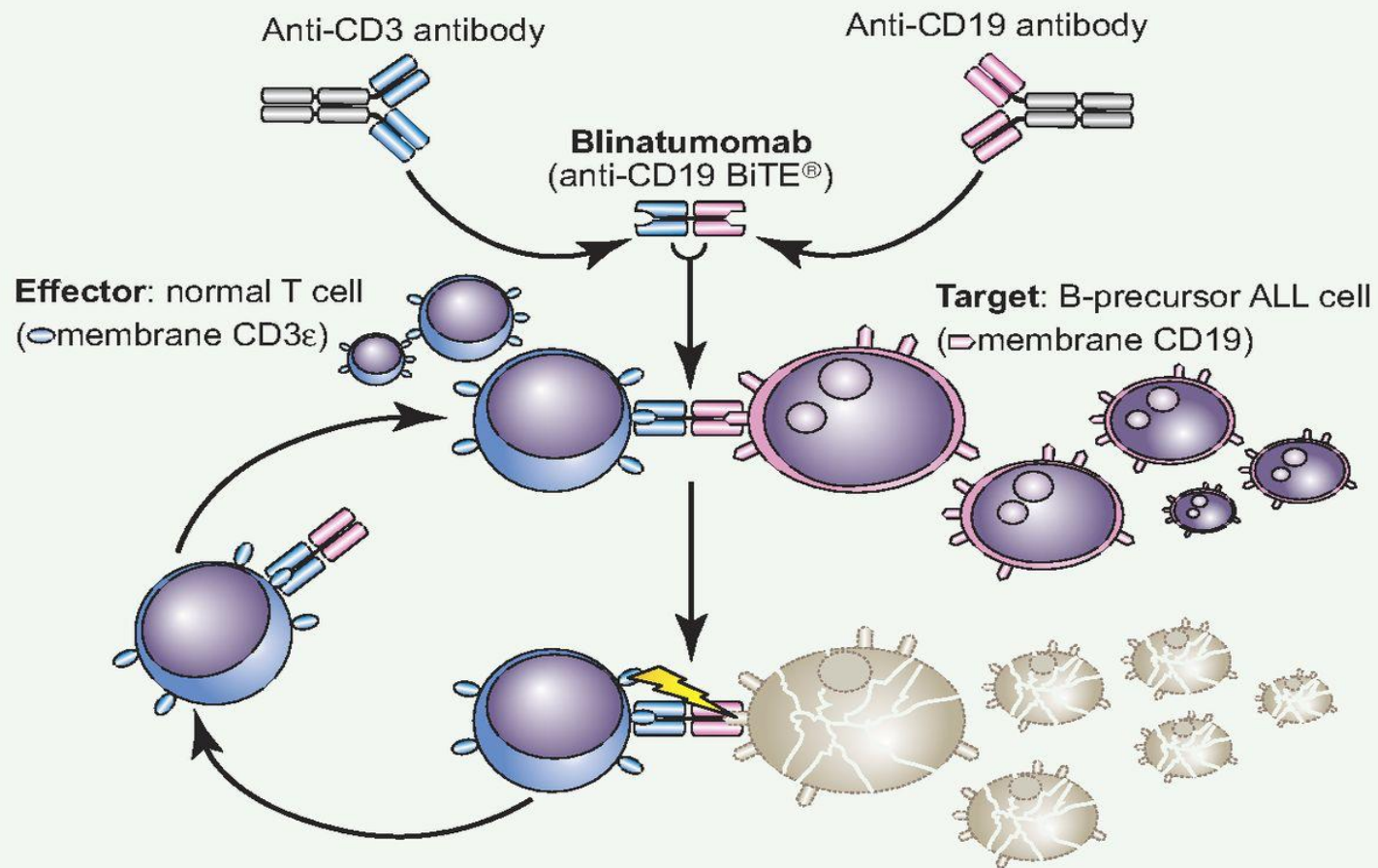
# Одобрены 3 новых подхода для терапии Р/Р В-ОЛЛ





# Блинатумомаб

биспецифичный комплекс одной цепи переменных регионов антител анти-CD3 и анти-CD19 класса BiTE® (Bispecific T-cell engaging)



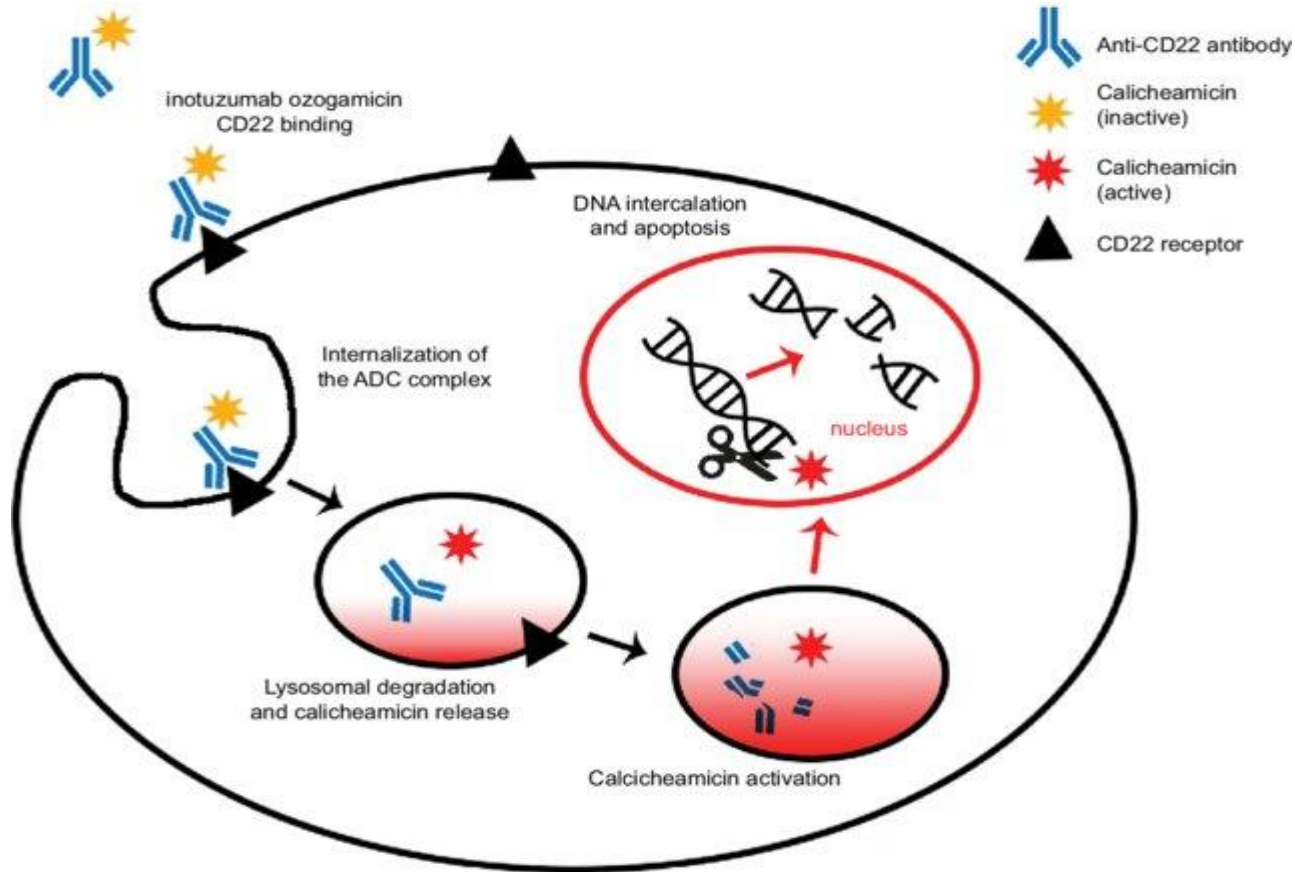
Благодаря цитолитическому синапсу происходит активация Т-клеток с последующим апоптозом опухолевых клеток

# Клинические исследования эффективности блинатумомаба

Тип исследования	Больные	N	Достижение ПР	медиана ОВ	ссылка	NCT
2 фаза	Р/Р В-ОЛЛ >18 лет	36	69%	9,8 мес	Topp, et al JCO 2014	NCT02309286
3 фаза	Р/Р В-ОЛЛ >18 лет	189	33%	6,1 мес	Topp, et al Lancet 2015	NCT01466179
3 фаза	Р/Р В-ОЛЛ >18 лет	271	34% (ОО 44%)	7,7 мес	Kantarjian, et al. NEJ 2017	NCT020131167
1/2 фаза	Р/Р В-ОЛЛ <18 лет	70	39%	7,5 мес	Von Stackelberg, et al. JCO 2016	NCT01471782
2 фаза	МРБ+ В-ОЛЛ в ПР >18 лет	113	78% (МРБ-)	36,5 мес	Gokbuget, et al. Blood 2018	NCT01207388

# Инотузумаб озогамицин

CD22-направленный конъюгат антитело-ЛС, состоящий из: рекомбинантное гуманизированное антитело IgG<sub>4</sub><sub>каппа</sub>, специфичное к CD22 человека (инотузумаб); N-ацетил-гамма-калихеамицини диметилгидразид

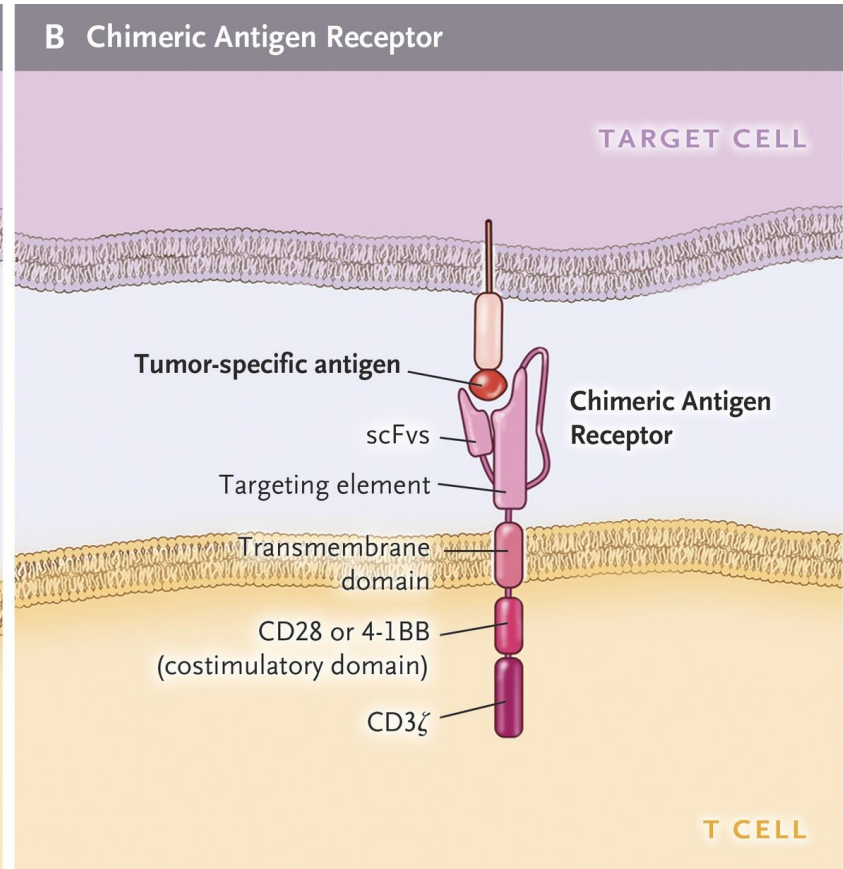
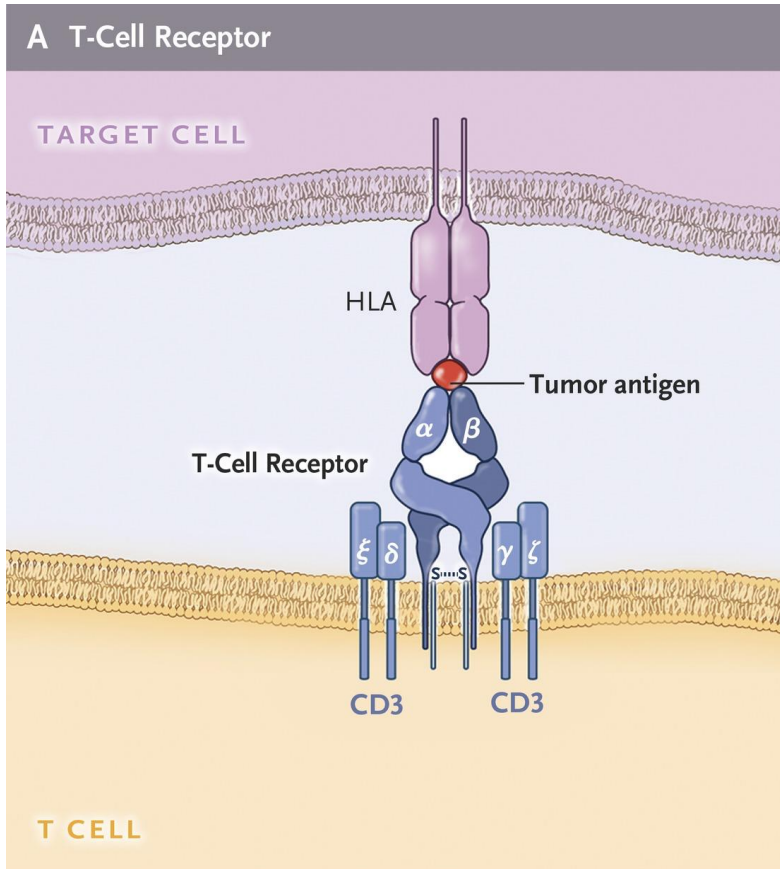


Интернализация комплекса А-ЛС-CD22 с опухолевыми CD22+ клетками и внутриклеточным высвобождением диметилгидраза N-ацетил-гамма-калихеамицина за счет гидролиза и расщепления линкера. Активация диметилгидраза N-ацетил-гамма-калихеамицина индуцирует разрывы двухцепочечных ДНК, что приводит к остановке клеточного цикла и апоптотической гибели клеток.

# Клинические исследования эффективности инотузумаба озогамидина

Тип исследования	Больные	N	Общий ответ	медиана ОВ	Доза	ссылка
2 фаза MDACC	P/P CD22+ B-ОЛЛ 6-80 лет	49	57%	5,1 мес	4 нед 1,8 мг/м <sup>2</sup>	Kantarjian, et al. lancet Onc 2012
2 фаза MDACC	P/P CD22+ B-ОЛЛ 6-80 лет	41	58%	6,2 мес	1,8 мг/м <sup>2</sup> (еженедельно 0,8-0,5-0,5 мг/м <sup>2</sup> )	Kantarjian, et al. Cancer 2013
1/2 фаза	P/P CD22+ B-ОЛЛ ≥18 лет	72	68%	7,4 мес	Еженедельно 1,2-1,8 мг/м <sup>2</sup> (всего)	DeAngelo, et al. Blood Adv 2017
3 фаза	P/P CD22+ B-ОЛЛ ≥18 лет	109	80,7%	7,7 мес	1,8 мг/м <sup>2</sup> (еженедельно 0,8-0,5-0,5 мг/м <sup>2</sup> ) 1,5 мг/м <sup>2</sup> после ПР	Kantarjian, et al. NEJM 2016

# CAR-T клеточная терапия



# Клинические исследования эффективности CAR-T терапии

Сигнальный домен	Больные	N	Достижение ПР	СВЦ	нейротоксичность	Ссылка
CD28	>18 лет	53	83%	26% тяж	42% 3-4 ст	Park, et al NEJM 2018
CD28	Р/Р В-ОЛЛ <25 лет	21	67%	76% (28% тяж)	29%	Lee, et al Lancet 2015
4-1BB	Взрослые и дети	30	90%	100% (27% тяж)	43%	Maude, et al NEJM 2018
4-1BB	<25 лет	75	81%	77%	13% 3 ст	Maude, et al NEJM 2018
4-1BB	взрослые	30	93%	83%	50% тяж	Turtle, et al JCI 2016
4-1BB	<25 лет	45	93%	93% (23% тяж)	49% (21% 3-4 ст)	Gardner, et al Blood 2017

# Терапия Р/Р В-ОЛЛ

**Blinatumomab**  
adults with R/R Ph-  
pre-B ALL

↓  
12/2014

**Blinatumomab**  
R/R Ph+ pre-B ALL

9/2016

↑

↓  
7/2017

8/2017

↑

**CAR-T**  
children and young  
adults with R/R pre-B ALL

↓  
8/2017

3/2018

↑

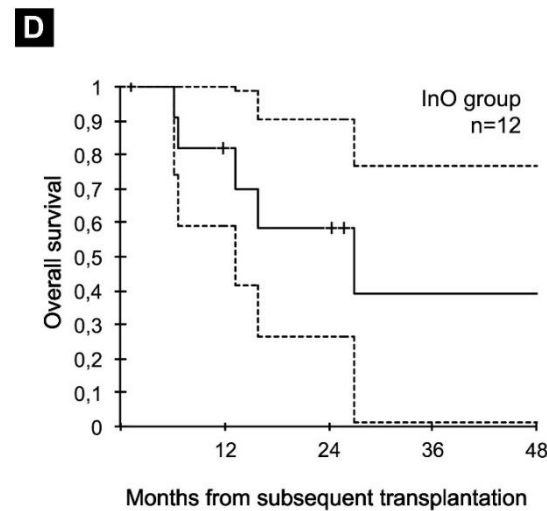
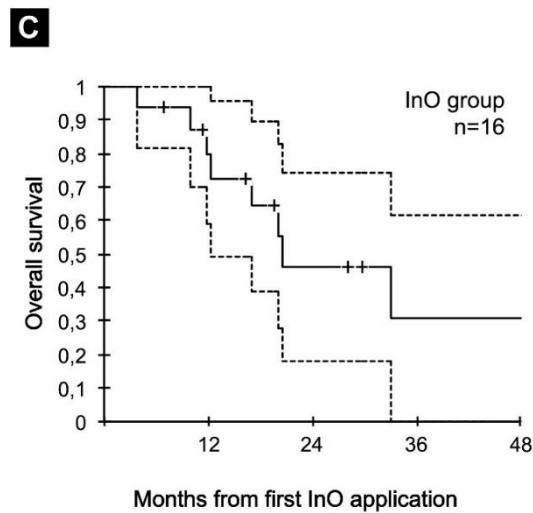
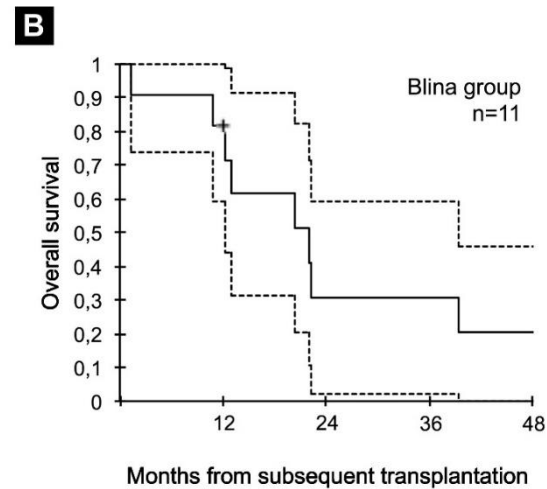
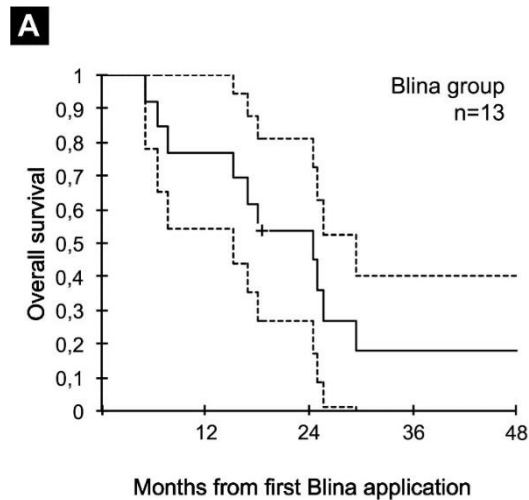
**Blinatumomab**  
children with R/R  
Ph- pre-B ALL

**Inotuzumab**  
adults with  
R/R pre-B ALL

**Blinatumomab**  
MRD+ pre-B ALL

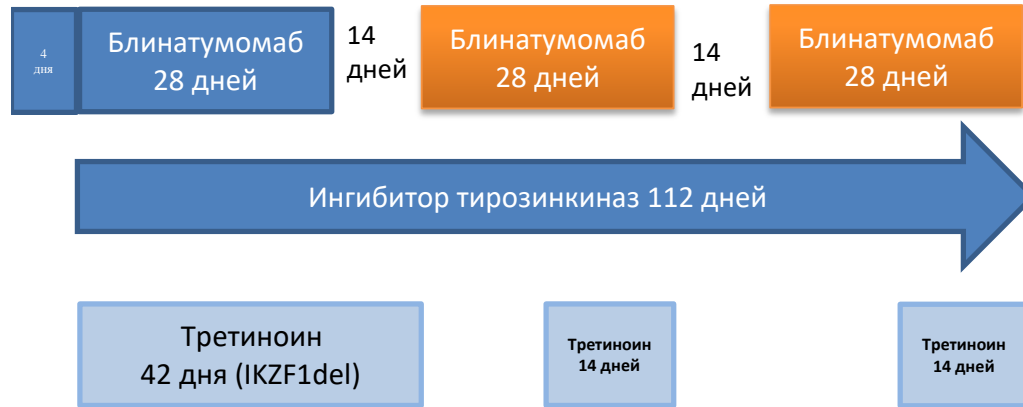	Блинатумомаб	Инотузумаб	CAR-T
Одобрение FDA	Р/Р или МРБ+ В-ОЛЛ Возраст: любой	Р/Р В-ОЛЛ Возраст: 18+ лет	Р/Р В-ОЛЛ Возраст: <25 лет
Эффективность	ПР: 36-44% Мед ОВ: 6,1-9,8 мес МРБ-нег: 76%	ПР: 58-80% Мед ОВ: 5,1-7,7 мес МРБ-нег: 78%	ПР: 81-93% Мед ОВ: 12,9 мес МРБ-нег: 81%
Объем опухоли	небольшой	любой	? небольшой
Токсичность	СВЦ, нейротоксичность Риск: большая опухолевая масса	ВОБ Риск: ТГСК	СВЦ, нейротоксичность Риск: большая опухолевая масса
Необходимость ТГСК	?	Да, +риск ВОБ	?

# R/R В-ОЛЛ (Мюнстер). Блинатумомаб vs Инотузумаб перед ТГСК. CR 78% vs 94%. CR МОБ- 67% vs 63%



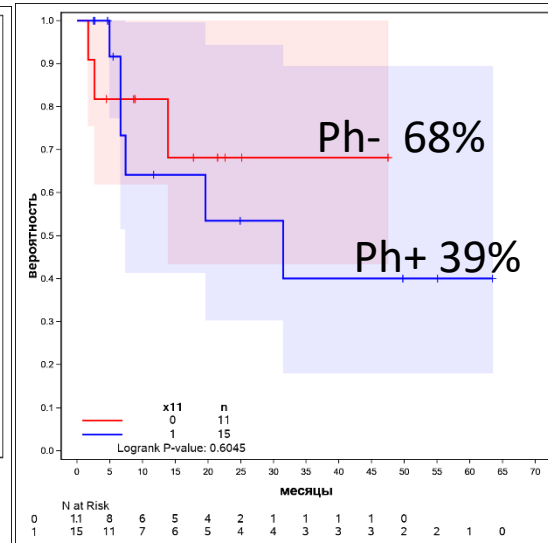
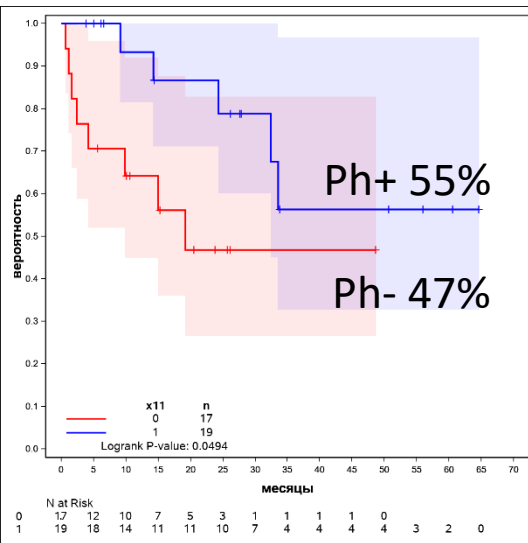


# Блинатумомаб + ТКИ (КА ФГБУ НМИЦ гематологии)



Общая выживаемость

Безрецидивная выживаемость



	N (36)
Пол: м/ж	15(42%) /21 (58%)
Возраст	30 лет (19-63)
Ph-позитивные	19 (даза/нило/ пона)
Ph-негативные:	17:
IKZF1	9 (даза/нило, ATRA)
PDGFR	5 (даза)
RAS	2 (сорафениб)
JAK2	1 (руксолитиниб)
Ответ:	
ПР:	27(75%):
МРБ-	42 (67%)
МРБ+	3 (8%)

Соколов А.Н.  
Неопубликованные данные.  
Клиническая апробация метода  
терапии МЗ РФ №2018-30-08 от  
01.08.2018

# Клинический случай 1.

## Г.Г.А., 20 лет

- Май 2020г – ВП ОЛЛ ( $1-65 \times 10^9/\text{л}$ ), делеция PDGFR $\beta$  и IKZF1.
- Май-июль 2020 – терапия по протоколу ОЛЛ-2016
- 29.07.2020 – бласты 38% (70-й день терапии) – первично-рефрактерное течение
- С 12.08.20 по 14.09.20 проведен курс по программе "Блинатумомаб".
- ПКМ 15.09.20: бласты 0% (МРБ-,  $Л 3,6 \times 10^9/\text{л}$ , Тр- $222 \times 10^9/\text{л}$ )
- 02.10.2020 – SARS-CoV2 ( РНК персистенция 02.10-10.11)
- 05.12-10.12.2020 – кондиционирование тиотепа, флюдарабин, бусульфан
- 11.12.2020 – ТГСК от гаплоидентичного донора (мама)
- 12.01.2020 – восстановление показателей, бласты 2%, МРБ-, полная донорская химера

**ПР МРБ- 6+ мес после терапии Блинатумомабом**

# Клинический случай 2.

## К.Н.С., 21 лет

- Дек 2019г – ВП ОЛЛ ( $L-4 \times 10^9/l$ ), мутация NRAS
- Дек 2019-Дек 2020 – терапия по протоколу ОЛЛ-2016.
- 10.01.2020 – бласты 1,6% (36-й день терапии) –ПР (МРБ 0,2%)
- 13.02.2020 – бласты 1,2%, МРБ 0,008% (70-й день терапии)
- 20.03.2020 – бласты 0,9%, МРБ 0% (достигнута МРБ-негативная ПР-105-й день по протоколу)
- Май 2020 SARS-CoV2 (монотерапия 6-МП).
- ПКМ 03.06: МРБ- ПР → продолжена консолидация 4
- ПКМ от 29.12.2020 – бласты 76% (ВП-ОЛЛ). **Ранний рецидив!!!**
- С 02.01.21 по 04.02.21 проведен курс терапии блинатумомабом
- ПКМ 05.02.21: бласты 0,8% (МРБ-,  $L 3,3 \times 10^9/l$ , Тр- $193 \times 10^9/l$ ) – достигнута **МРБ- ПР!!!**
- **Поиск донора!** (родителей и сиблингов нет). 18.02.-21.03.21 -2-й курс блинатумомабом

**ПР МРБ- 1+ мес после терапии Блинатумомабом**

# Клинический случай 3.

**С.М.В., 26 лет**

- Авг 2016г – ВП ОЛЛ ( $L-4,6 \times 10^9/\text{л}$ ), протекающий с  $t(12;17)(p11-13;q11)$ , делецией ETV6, делеция IKZF1.
- Авг 2016-Янв 2017 – терапия по протоколу ОЛЛ-2009
- 05.10.2016 – бласты 0,8% (МОБ определяется, 36-й день терапии) – ПР МРБ+
- 26.01.2017 – бласты 1,6%, МРБ 2,1% (после консолидации 3)
- С 30.01.17 по 05.03.17 проведен курс по программе "Блинатумомаб".
- ПКМ 06.03.17: бласты 2,3% (МРБ-,  $L 4,6 \times 10^9/\text{л}$ ,  $Tr-198 \times 10^9/\text{л}$ ) - **ПР МРБ-!!!**
- 04.04.17-07.05.17 – 2-й курс по программе "Блинатумомаб".
- 02.06.2017 – аутоТГСК
- Июль 2017-Сент 2019 – поддерживающая терапия

**ПР МРБ- 48+ мес после терапии Блинатумомабом**

# Клинический случай 4.

## С.Ю.В., 27 лет

- Сент 2014г – VII ОЛЛ ( $4,6 \times 10^9$ /л), делеция IKZF1.
- Сент 2014- Февр 2017 – терапия по протоколу ОЛЛ-2009 (КГР после предфазы)
- После 7 курсов поддерживающей терапии- токсический гепатит
- Март 2017-Авг 2017 – 6 курсов СОАР
- Октябрь 2019г – ПКМ – бласты 92,5% - **Поздний рецидив VII-ОЛЛ!**
- С 29.10.19 по 01.12.19 проведен курс по программе "Блинатумомаб".
- ПКМ 09.12.19: бласты 35,2% (CD22+CD19+VII-ОЛЛ, Л  $1,8 \times 10^9$ /л, Тр- $55 \times 10^9$ /л) – **рефрактерное течение рецидива!!!**
- 13.12-27.12.2019 – 3 введения инотузумаб озогамицин ( $0,8-0,5-0,5$  мг/м<sup>2</sup>)
- ПКМ 09.01.2020 – бласты 1,2%, МРБ 0,0085% - **ПР МРБ+**
- 21.01.2020 – введен инотузумаб озогамицин  $0,5$  мг/м<sup>2</sup>
- ПКМ 27.01.2020 – бласты 1,2%, МРБ не определяется – **ПР МРБ-**
- 11.02-16.02.2020 – кондиционирование тресульфан, флударабин
- 17.02.2020 –ТГСК от гаплоидентичного донора (мама)

**ПР МРБ- 13+ мес после терапии Инотузумабом озогамицином**

# Клинический случай 5.

**Б.А.В., 33 лет**

- Дек 2018г – ВП ОЛЛ ( $L-5,7 \times 10^9/l$ ), без молекулярных и цитогенетических особенностей.
- Дек 2018-Окт 2019 – терапия по протоколу ОЛЛ-2016 (КГР после 1 курса индукции)
- 06.03.2019 – бласты 1,8% (МОБ 2,2%, 70-й день терапии) –ПР МРБ+
- 25.09.2019 – бласты 1,6%, МРБ 0,008% (после 2-х курсов поддерживающей терапии)
- С 28.10.19 по 18.11.19 4 введения инотузумаб озогамицин ( $0,8-0,5-0,5-0,5 \text{ мг/м}^2$ )
- ПКМ 14.11.19: бласты 0,4% (МРБ-,  $L 2,6 \times 10^9/l$ ,  $Tr-215 \times 10^9/l$ )
- Продолжена поддерживающая терапия ОЛЛ-2016 (суммарно 19 курсов получила на март 2021)- доноров нет

**ПР МРБ- 14+ мес после терапии Инотузумабом озогамицином**

# Клинический случай 6.

## В.С.С., 15 лет

- Ноябрь 2014г – ВП ОЛЛ ( $Л-7,6 \times 10^9/л$ ), без выявленных цитогенетических и молекулярных особенностей.
- Ноябрь 2014- Дек 2016 – терапия по протоколу МВ-2015
- Май 2017г – ПКМ – бласты 82,5% - **Ранний рецидив ВП-ОЛЛ!**
- С 01.06.17 по 08.08.17 проведена терапия блинатумомабом
- ПКМ 10.08.17: бласты 3,2% (МРБ-,  $Л 3,8 \times 10^9/л$ ,  $Тр-155 \times 10^9/л$ ) – **ПР МРБ-!!!**
- **06.09.2017 – ТГСК** от родственного полностью совместимого донора (сестра)
- Март 2018г – МРБ 2,3%, очаг накапливающий РФП в левой подвздошной кости – **Второй рецидив ВП-ОЛЛ!!!**
- 13.04.2018 – CD19 CAR-T терапия (**27.04.2018 – подтверждена ПР МРБ-**)
- С Июля 2020 – увеличение образования в области бедра слева
- Окт 2020 – ПКМ бласты 3,2%, МРБ-. МРТ мягких тканей: объемное образование в медиальном отделе мягких тканей в/3 левого бедра, в левой тонкой мышце размерами 51x45x68мм – **Третий экстрамедуллярный рецидив ВП-ОЛЛ!!!**
- 15.10.2018 – CD19CD22 CAR-T терапия
- Ноябрь 2020 – По ПЭТ сохраняется накопление РФП в образовании левого бедра 49x50 мм - **рефрактерное течение рецидива!!!**

# Клинический случай 6.

В.С.С., 21 год

- Нояб 2020 –рефрактерное течение экстрамедуллярного рецидива!!!
- Дек 2020 – дальнейший рост мягкотканного образования – биопсия
- Иммунофенотипическое исследование биоптата образования: CD45+ CD34+ TdT+ CD58+ CD81+ CD38+ CD10+ CD19+CD22+ Cy CD79a+ B-II ОЛЛ.
- СЦИ биоптата образования: 47,XX,der(1),+der(1),add(6)(q?27),?der(17),?der(20),-22,+mar,inc[cp12].
- FISH-исследование биоптата образования: делеция 17p13/TP53, моносомия 17 не выявлены
- ИГХ биоптата: Картина В-ОЛЛ. Опухолевые клетки экспрессируют CD19 (мембранная реакция), CD22 (мембранная реакция), BCL-2 (цитоплазматическая реакция) и не экспрессируют CD20.
- МРТ 03.02.2021: МР- признаки опухолевых образований в левой большой приводящей мышце 19x43мм; в ложе удаленной опухоли (продолженный рост?) 13x8мм, в правой пояснично-подвздошной мышце 16x8мм; опухолевой забрюшинной, периферической лимфоаденопатии, вероятно обусловленных основным заболеванием ( В-лимфобластный лейкоз).
- 04.02-18.02.2021 – 3 введения инотузумаб озогамицин (0,8-0,5-0,5 мг/м<sup>2</sup>)
- 20.02-06.03.2021 – венетоклакс 400 мг/сут
- ПКМ 05.03.2021 – бласты 1,2%, МРБ –

**ПР МРБ- после терапии Инотузумабом озогамицином + Венетоклакс?**



# Клинический случай 6.

## В.С.С., 22 года

Очаг поражения	До Ино+Вен	После Ино+Вен
Правая поясничная мышца	16x8 мм	Не определяется
Левая тонкая мышца	14x16 мм	Не определяется
Приводящая мышца левого бедра	19x43 мм	Не определяется
ЛУ паховые слева	12x12 мм	6 мм
ЛУ подвздошные слева	18x28 мм	6x18 мм

**ПР МРБ- после терапии Инотузумабом озогамицином + Венетоклакс?**

# В заключение

- Новые возможности применения иммунотерапии позволяют достичь клинико-гематологической ремиссии у тех пациентов, у которых химиотерапевтические подходы не эффективны, особенно у пациентов с рецидивами и рефрактерными формами В-ОЛЛ
- Возможно, применение в более ранние сроки иммунотерапии, например, при выявлении персистенции МРБ после индукции первой ремиссии, позволит увеличить эффективность терапии первой линии
- Расширение доступа для проведения иммунотерапии, в том числе CAR-T терапии, позволяет улучшить результаты терапии рецидивов и рефрактерных форм В-ОЛЛ

# Благодарность

Паровичникова Е.Н.

Троицкая В.В.

Кузьмина Л.А.

Клясова Г.А.

Галстян Г.М.

Соколов А.Н.

Исинова Г.А.

Зарубина К.И.

Двирнык В.Н.

Обухова Т.Н.

Гальцева И.В.

Ковригина А.М.

Савченко В.Г.

Масчан М.А.

Воробьев В.И.

Бондаренко С.Н.

всем сотрудникам отделений и лабораторий НМИЦ гематологии

**Благодарю за внимание!**